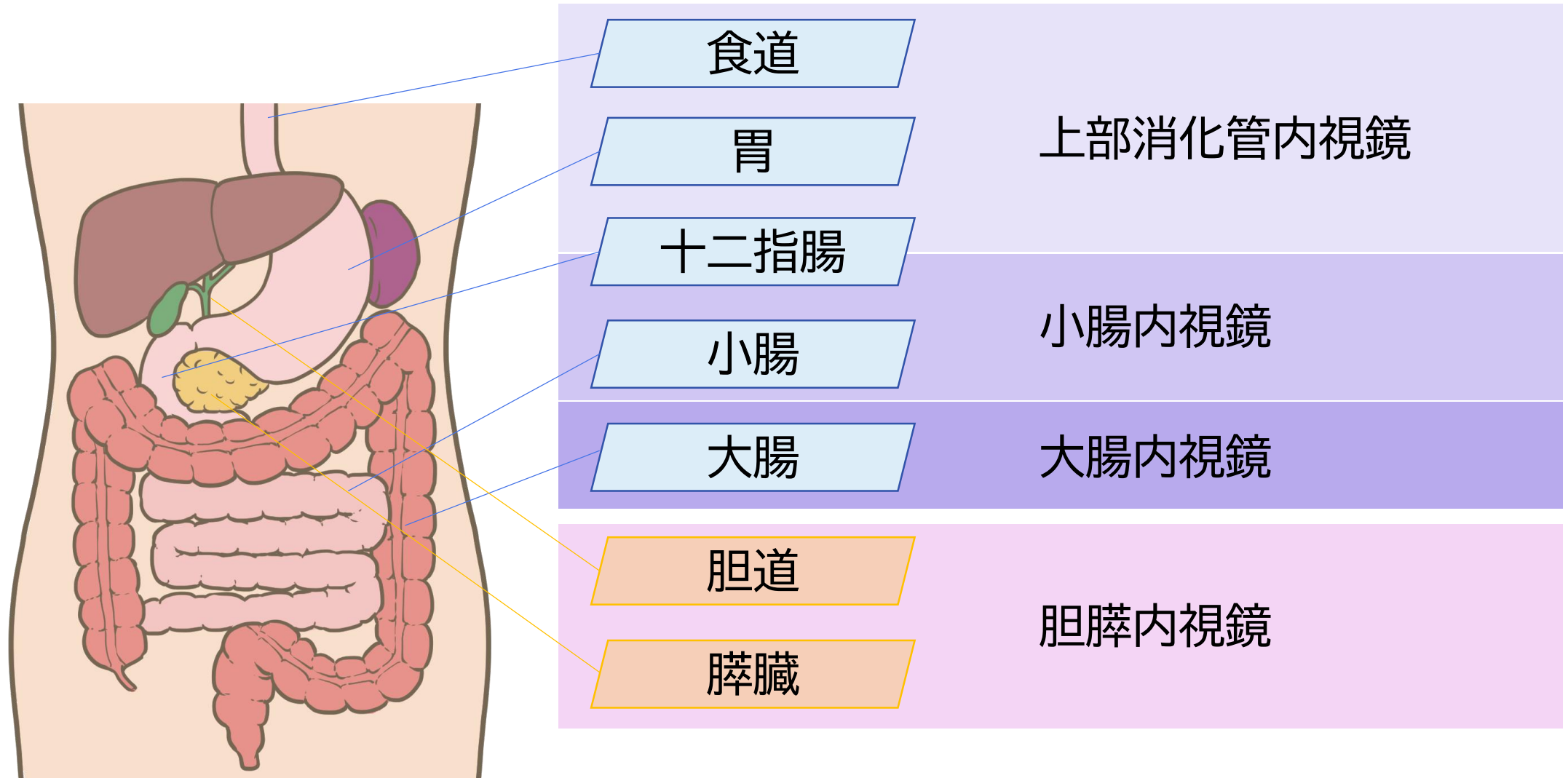


町田市民病院で行っている
消化器内視鏡の検査・治療について紹介します。



当院で内視鏡検査・治療を行っている臓器



上部消化管内視鏡

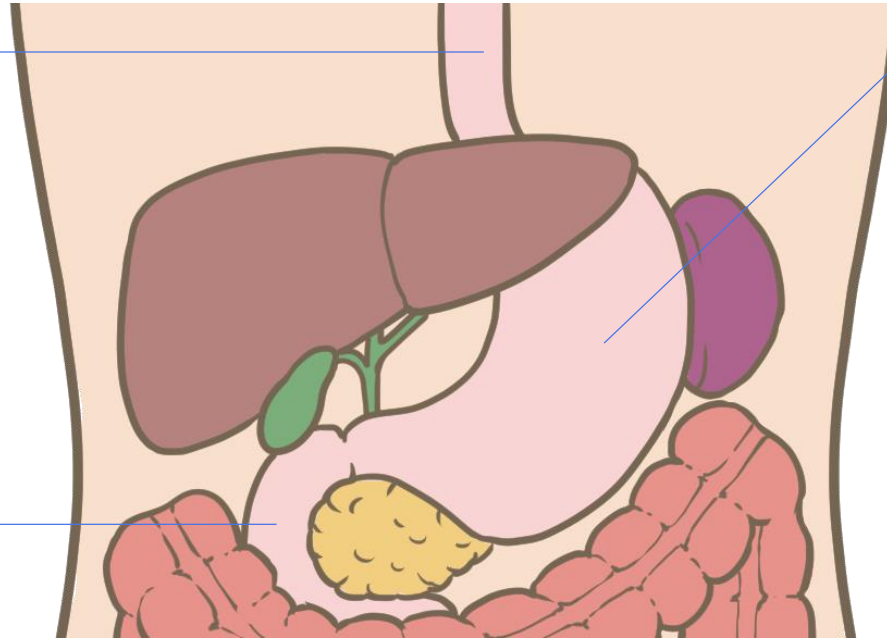
検査で診断する病変

食道

逆流性食道炎
好酸球性食道炎
食道静脈瘤
食道がん など

十二指腸

十二指腸潰瘍
十二指腸炎
十二指腸腺腫
十二指腸がん
腸管悪性リンパ腫
十二指腸粘膜下腫瘍(SMT) など



胃

萎縮性胃炎
急性胃粘膜病変(AGML)
血管拡張症
胃静脈瘤
好酸球性胃炎
マロリーワイス症候群
胃アニサキス症
胃粘膜下腫瘍(SMT)
過形成性ポリープ
胃腺腫
胃がん
転移性胃がん
胃悪性リンパ腫 など

上部消化管内視鏡

このような症状・病気・治療歴の方は、検査をおすすめします。




吐血



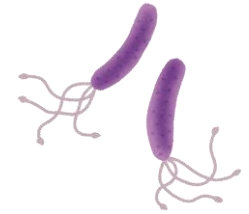
腹痛



体重減少



貧血



ピロリ菌がいる
ピロリ菌除菌後



下血
(タール便)



吐き気
嘔吐



食欲不振
胃もたれ・胸やけ



肝硬変



健診・検診で
異常を指摘

上部消化管内視鏡

当院で行っている診断・治療方法

診断・治療方法

簡単な説明

内視鏡的粘膜下層剥離術(ESD)

粘膜内にとどまる食道がんや胃がんを内視鏡的に切除します。

内視鏡的粘膜切除術(EMR)

小さながんや腺腫、ポリープを切除します。

消化管止血術

食道・胃・十二指腸の潰瘍や血管拡張などからの出血を止めます。

超音波内視鏡下穿刺・吸引

SMTの診断目的に病変に針をさして細胞を採取します。

静脈瘤結紮術(EVL)・硬化術(EIS)

食道静脈瘤や胃静脈瘤の破裂に対する止血や破裂予防を行います。

異物除去術

誤って飲み込んだ薬の包装シート、入れ歯、アニサキスなどを取り除きます。

消化管ステント留置術

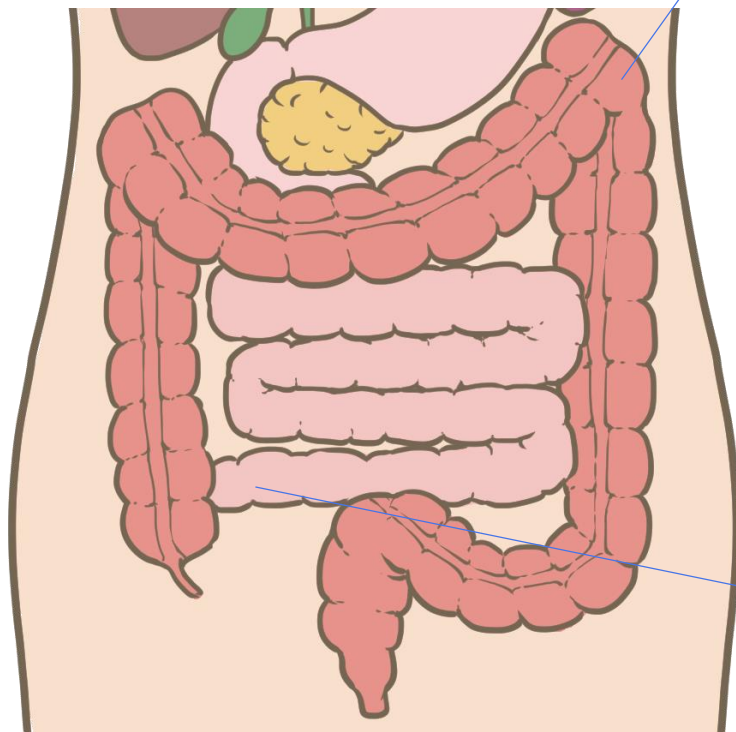
がんでせまくなった食道、胃、十二指腸にステント(さびない金属を編み込んで作成された筒状のもの)を留置して、食べ物や液体が通るようにします。

消化管拡張術

炎症や治療後の瘢痕で狭くなった食道、胃をバルーン(風船)で拡張します。

大腸内視鏡

検査で診断する病変



大腸

大腸ポリープ
大腸がん
大腸粘膜下腫瘍(SMT)
腸管悪性リンパ腫
炎症性腸疾患
(潰瘍性大腸炎やクローン病など)
腸管ベーチェット病

感染性腸炎
虚血性腸炎
薬剤性腸炎
憩室出血
直腸潰瘍 など

回腸末端

クローン病
腸管悪性リンパ腫 など

大腸内視鏡


このような症状・病歴の方は、検査をおすすめします。



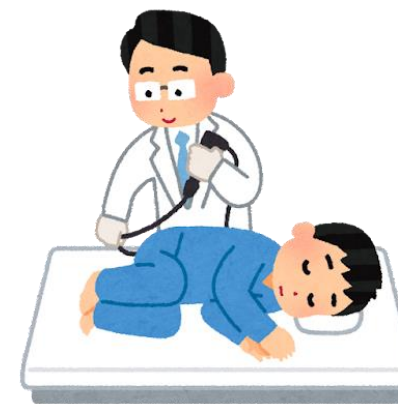腹痛
腹部膨満



便秘・下痢



貧血



大腸ポリープの治療歴
血縁が若いうちに大腸がん



血便



体重減少



健診・検診で
異常を指摘

大腸内視鏡

当院で行っている治療方法

診断・治療方法

簡単な説明

内視鏡的ポリープ切除術

ポリープを切除します。

内視鏡的粘膜切除術(EMR)

小さながんや腺腫を切除します。

内視鏡的粘膜下層剥離術(ESD)

粘膜内にとどまる大腸がんや腺腫を内視鏡的に切除します。

消化管止血術

大腸憩室や血管拡張などからの出血を止めます。

結腸捻転解除術

S状結腸捻転を内視鏡的に整復します。

消化管ステント留置術

がんで狭くなった大腸にステント(さびない金属を編み込んで作成された筒状のもの)を留置して、便や液体が通るようにします。

経肛門的イレウス管留置術

肛門から炎症や癌で狭くなった大腸に1cm程度の太さの柔らかい合成樹脂製のチューブを留置して、口側の空気や液体を抜き、閉塞の症状を緩和します。

消化管拡張術

炎症や治療後の癒痕で狭くなった大腸をバルーン(風船)で拡張します。

小腸内視鏡

検査で診断する病変

十二指腸

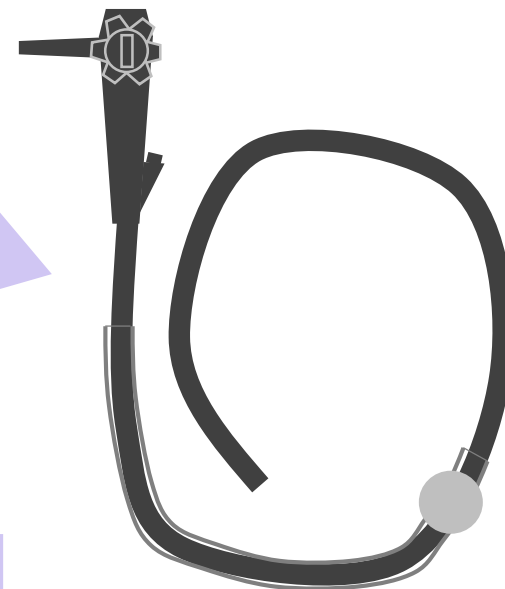十二指腸がん
十二指腸粘膜下腫瘍(SMT)
血管拡張症
悪性リンパ腫
十二指腸憩室出血 など

小腸

小腸がん
小腸粘膜下腫瘍(SMT)
悪性リンパ腫
血管拡張症
好酸球性腸炎
クローン病 など

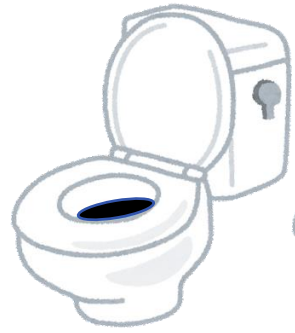当院の小腸内視鏡は
シングルバルーン
(オリンパス社製)です。

カプセル内視鏡による
検査が必要な場合は
施行可能な施設に
紹介します。

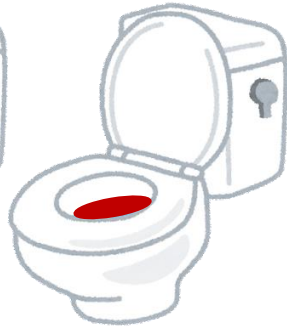

小腸内視鏡

このような症状・病気の方は、検査をおすすめします。




下血
(タール便)



血便



便秘・下痢



貧血



腹痛



繰り返す腸閉塞

上部消化管・大腸内視鏡検査や、CTなどの他の検査でも原因となる異常がない場合、小腸の検査を勧めます。



小腸内視鏡

当院で行っている治療方法

診断・治療方法

簡単な説明

消化管止血術

小腸の潰瘍や血管拡張などからの出血を止めます。

消化管拡張術

炎症で狭くなった小腸をバルーン(風船)で拡張します。



内視鏡による治療はカプセル内視鏡ではできません。
当院ではシングルバルーン内視鏡で行います。

胆膵内視鏡

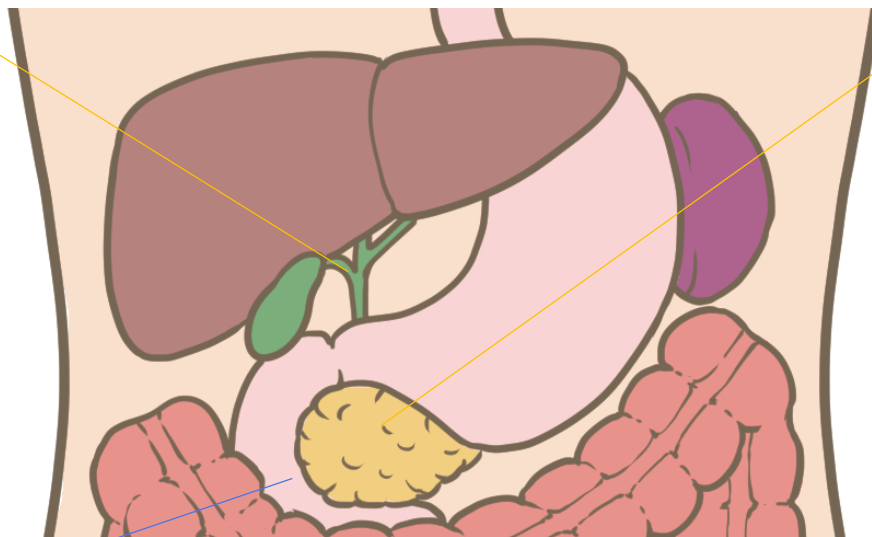検査で診断する病変

胆道

総胆管結石
胆のう結石
胆のうポリープ
胆のうがん
胆管がん
硬化性胆管炎 など

十二指腸

十二指腸乳頭部腺腫
十二指腸乳頭部がん など



膵臓

慢性膵炎
自己免疫性膵炎
膵のう胞
IPMN(膵管内乳頭粘液性腫瘍)
MCN(粘液性のう胞腫瘍)
SPN(充実性偽乳頭状腫瘍)
SCN(漿液性のう胞腫瘍)
NET(神経内分泌腫瘍)
膵がん など

胆膵内視鏡

このような症状の方は、超音波やCT、MRI検査を行ったうえで、必要性があれば検査・治療をおすすめします。



黄疸



吐き気
嘔吐

嘔吐



腹痛



体重減少



発熱



自覚症状はないが、
検査値に異常がある

胆膵内視鏡

当院で行っている診断・治療方法

診断・治療方法

簡単な説明

内視鏡的逆行性膵胆管造影法
(ERCP)

十二指腸乳頭(胆管や膵管の開口部)より造影剤を注入し、造影された胆管や膵管の形から病気を診断したり、結石の有無を検査します。

乳頭切開術(EST)

胆管や膵管に処置具を挿入するため、乳頭を電気メスで切開して広げます。

乳頭バルーン拡張術

乳頭を広げるときにバルーン(風船)を使用します。

胆道結石砕石・除去

胆管内の結石を乳頭から取り出します。大きいものは金属製のバスケットカテーテルで砕いて(砕石)から除去します。

胆道鏡下結石破碎術

胆道鏡で直接観察しながら、大きな総胆管結石を電気水圧衝撃波で破碎します(EHL)。

胆膵内視鏡

当院で行っている診断・治療方法

診断・治療方法

簡単な説明

胆道ドレナージ術

腫瘍や結石などで狭くなった胆管に細い合成樹脂でできた管を置き、胆汁が円滑に流れるようにします。病状に応じて、胆管内もしくは胆嚢内に留置します。

胆道ステント留置術

腫瘍や結石などで狭くなった胆管に短い管(ステント)を留置して、胆汁が流れるようにします。合成樹脂のステントは1-2か月で詰まる可能性があり、交換が必要です。悪性腫瘍に対して長期間の留置をしたいときは金属のステントを使用します。

膵管ステント留置術

腫瘍や結石、炎症などで狭くなった膵管に合成樹脂のステントを留置して、膵液の流れをよくします。

経鼻膵管ドレージ術(ENPD)

小膵がんの診断目的に、十分な量の膵液を連続的に採取するため、膵管内に細い合成樹脂の管を留置します。

膵石除去術

膵管内にできた膵石を内視鏡的に除去します。大きな膵石は膵管鏡で直接観察しながら、電気水圧衝撃波で破碎します(EHL)。

胆膵内視鏡

当院で行っている診断・治療方法

診断・治療方法

簡単な説明

超音波内視鏡(EUS)

内視鏡の先に超音波の端子がついています。胃や十二指腸のすぐ外側にある膵臓や胆道の超音波による観察が可能で、原因の診断や、下のような治療が可能になります。

超音波内視鏡下穿刺吸引法 (EUS-FNA)

EUSで観察しながら、胃や十二指腸から膵臓の腫瘍やリンパ節などを針で刺して細胞を採取し、病理診断を行います。

超音波内視鏡下のう胞ドレナージ (EUS-CD)

EUSで観察しながら、胃や十二指腸から膵臓や胃の周囲のう胞を針で刺し、それにそって内容物を外に出すためのチューブを留置します。

超音波内視鏡下胆道ドレナージ (EUS-BD)

EUSで観察しながら、胃や十二指腸から肝内胆管や総胆管を針で刺し、それにそって胆汁を流すためのチューブを留置します。